

高輪歯科（東京都港区）

加藤 正治

## 1. 支台築造の方向性

失活歯の補綴修復においては、生体の治癒力が及ばず、しかも歯質の強度が経年的に低下していく点などに対し様々な配慮が必要である。

失活歯修復の要である支台築造には本来、上部構造を維持し、かつ歯根を補強する役割があるにもかかわらず、現実には脱離、二次う蝕、再感染、歯根破折といったトラブルが後を絶たない。また審美修復においても、従来型のメタル支台築造が原因で審美障害を起しているケースが少なくない。

最近では、このようなメタルコアに起因するトラブルが問題視される機会が一段と増えており、今まさに築造のあり方について再考する時期にきているのではないだろうか。

近年のコンポジットレジン築造に対する考え方は、弾性率を中心とした力学的解析により、できるだけ歯質との物性の差を縮め、支台歯の負担を軽減して保全に努める方向性に進んでおり、視点は歯質削除量だけにとどまらない。すなわち、歯質に近似した物性を持つコア材料、高性能なボンディング材、レジンセメントの開発により、接着界面への応力集中が発生しにくくなり、歯根部歯質に対する負荷がかかりにくい築造へと進化してきている。

また間接法を用いれば柏田考案のADゲル法とパナビアF2.0を併用することで通法よりも広範囲の耐酸性層を獲得することができることが実証され、2次カリエスを予防するうえで効果的な築造が可能となった。したがって、大量の歯質の損失、象牙質自体の物性低下を招いた歯を長期間再感染から保護し、機能させていくためには、これまでメタル築造の適用であったものほどレジン築造の適用とするなど、支台築造の発想を180度転換する必要がある。

レジン築造は保険診療においては依然として点数が低く抑えられているが、パナビアF2.0やクリアフィルDCボンドといった高性能接着性レジンの優位性とファイバー系ポストの登場によって自費診療としての位置づけも確立してきたといえるであろう。

## 2. ファイバー系ポストを用いたレジン築造

レジン築造において、既製ポストを併用する最大の目的は、コンポジットレジンの曲げ強さを補強するためである。したがって曲げ応力に対する不安のない症例ではポストは不要である。

一方、弾性率については、レジン築造で使用するフォトコア、DCコアやパナビアF2.0等のコンポジット系材料はい

いずれも象牙質に近似した弾性率（12～19GPa）を持っているため、これらを組み合わせた場合、接着界面付近にひずみの差が生じにくく接着が破壊されにくくと同時に、歯根部象牙質への負荷が少なくなる構成となる。

さらにファイバー系ポストの曲げ弾性率は、約20～30GPaであり、コア材や歯根象牙質とポストとの一体感がより向上し、審美性にも優れていることから注目を浴びている。

### 3. 直接法と間接法

DCコアオートミックスと今回発売のDCボンドを用いれば、極めてスピーディでテクニカルエラーが発生しにくい直接築造が可能で、直接法の適応症を従来よりも拡大することができる。

一方でコンポジットレジンには重合収縮という宿命があるため、漏斗状根管や、大臼歯など築盛量の多い症例には、模型上でレジンコアを作製してからレジンセメントでセットする間接法の方が重合収縮を最小限に抑えられる点で有利である。

また、マージンが縁下で浸出液や出血をコントロールしにくい症例、歯質削除量を抑えポストを分割する症例等においても、間接法のメリットが生かされる。間接法によるレジンコアは、特別な器材は不要で、院内で短時間に作製できることから、間接法を臨床に取り入れれば、レジン築造の適応拡大につながることは間違いのない。

いずれにしても歯質削除量だけにとらわれず、常に確実な接着操作ができる手法を選択し、そしてそれを的確に実行することが求められている。

そこで今回は、メタルフリー補綴修復を前提に、ファイバー系ポストを用いた自費で行うコンポジットレジン支台築造について直接法と間接法の臨床術式を解説する。

### 4. レジン築造（直接法）の臨床ステップ

直接法は、アンダーカットを許容できることはメリットであるが、軟化象牙質の取り残しがないようう蝕検知液を用いて染色する部分は確実に削除することが大切である。基本的には接着対象となる象牙質のコンディションが健全象牙質に近いと判断できる症例を適応と考えた方が安全であろう。

ここでは、デュアルキュアタイプのDCボンドにてボンディング処理を行い、パラポスト（茂久田）を使用して同じくデュアルキュアで自動練和タイプのDCコアオートミックスを築盛していく手法を解説する（図1～24）。

#### ポイント

- 軟化象牙質の徹底的な除去
- 出血、浸出液のコントロール、防湿
- デュアルキュアは極力光重合で硬化
- 重合収縮、硬化深度を考慮して追加築盛

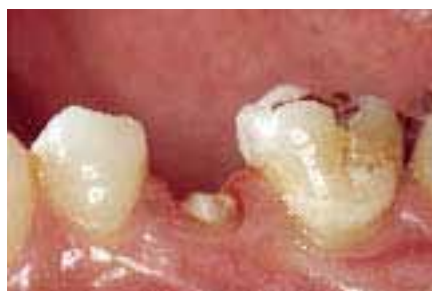

図1 う蝕検知液を用いて軟化象牙質を除去、根管形成。

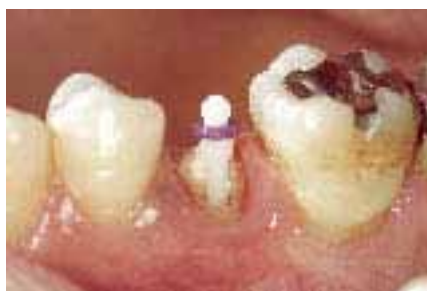

図2 パラポストを試適し、ディスクにて長さを調節する。

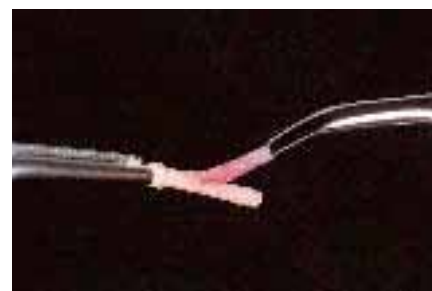


図3 ポストをK-エッチャントGELにて5秒間エッチング処理、水洗乾燥。

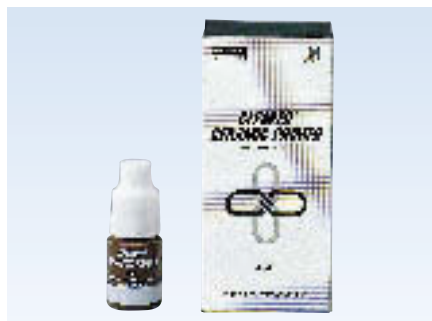

図4 クリアフィル セラミックプライマー。

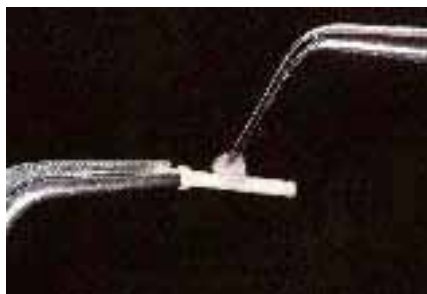

図5 セラミックプライマー塗布、乾燥。



図6 クリアフィル DCボンド。

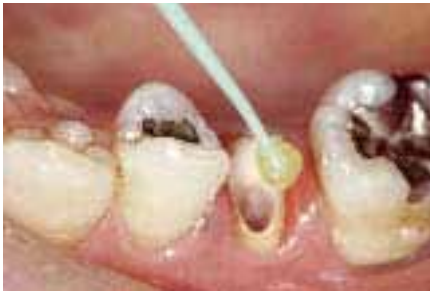

図7 歯質にはDCボンドを20秒塗布。

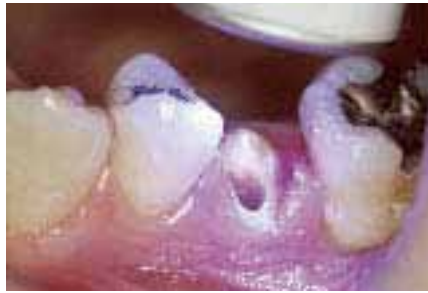

図8 ブローチ等で余剰ボンドを拭き取り、強圧エアブロー後、光照射20秒。



図9 クリアフィル DCボンド コア ビルドアップキット。



図10 クリアフィル DCコア オートミックス。

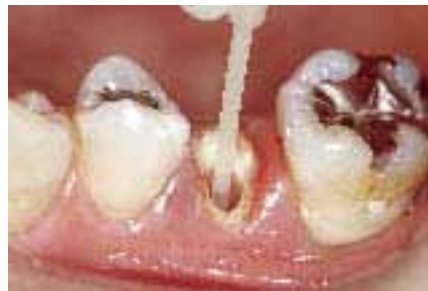

図11 DCコア オートミックスに細いチップを装着して注入。

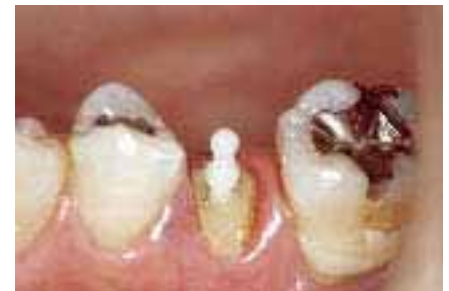

図12 パラポストを挿入して適切な位置に保持。

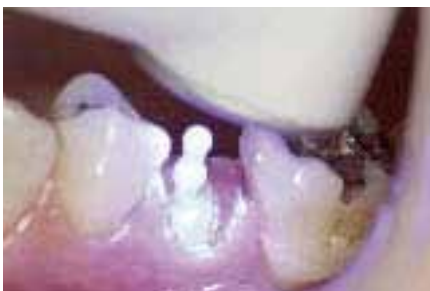

図13 光照射。硬化深度を考慮して光で十分に重合させる。

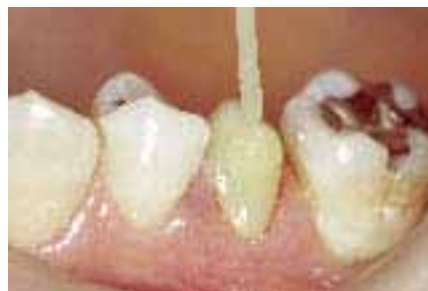

図14 追加築盛、光照射を繰り返す。

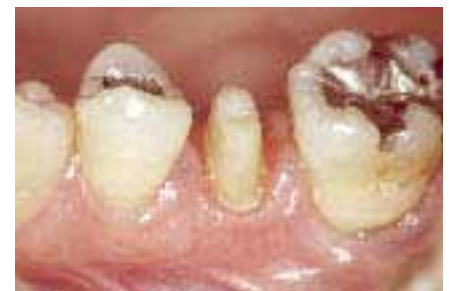

図15 支台歯形成。マージン形態はラウンデッドショルダーとする。

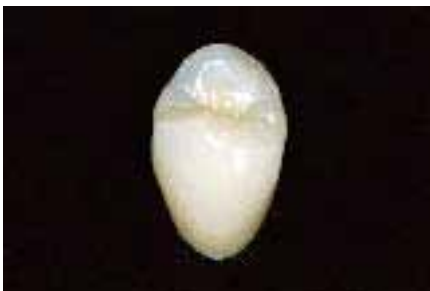

図16 完成したエステニアC&Bジャケットクラウン。

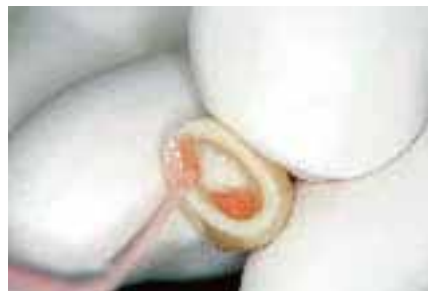

図17 サンドブラスト処理後、K-エッチャントゲル5秒塗布、水洗乾燥。

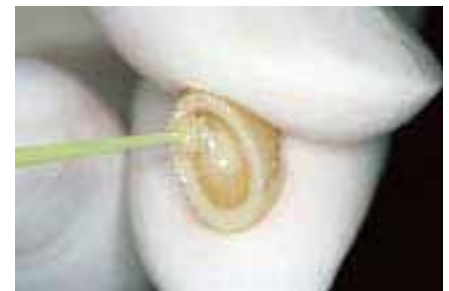

図18 セラミックプライマー塗布、乾燥。

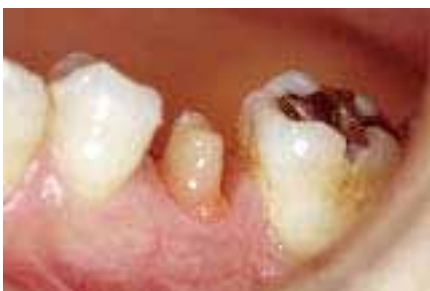

図19 支台歯のADゲル法。K-エッチャントGEL10秒間塗布、水洗乾燥。

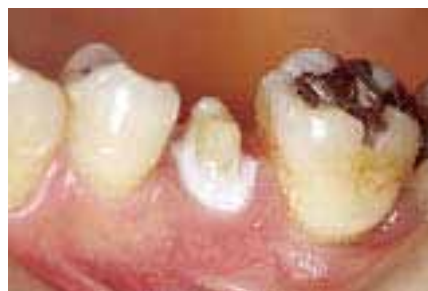

図20 ADゲル1分間塗布、水洗乾燥。

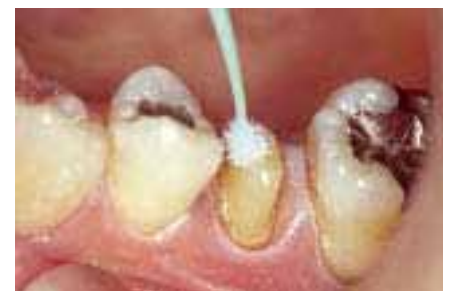

図21 EDプライマーII 30秒塗布、充分に乾燥。

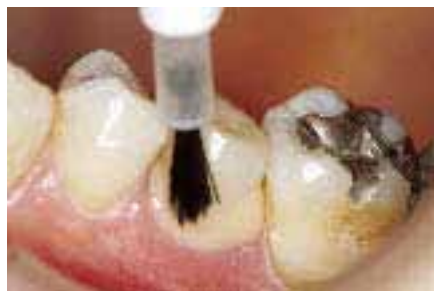

図22 パナビアF2.0ペースト（ブラウン色）を塗布して圧接、余剰セメントを除去。

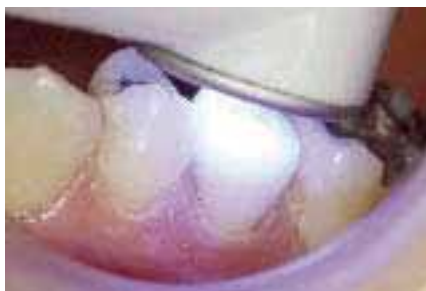

図23 各方向より20秒ずつ光照射。

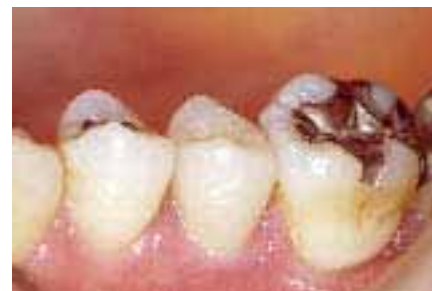

図24 エステニアC&Bジャケットクラウン装着後。

## 5. レジン築造（間接法）の臨床ステップ

間接法では、前述の直接法では対応しにくい症例や、パナビアF2.0のフッ素徐放性を優先的に考慮する症例、再補綴や根管薬剤の影響等で劣化をきたした象牙質を対象とする症例に有効である。

ここでは、前症例と同じくパラポストを用い、ライトキュアタイプの写真コアにて模型上で作製したレジンコアをパナビアF2.0（ADゲル法併用）にて接着するステップを

解説する（図25～54）。

### ポイント

- 軟化象牙質の徹底的な除去
- ショルダー形成を想定した根管形成、コア築盛
- 出血、浸出液のコントロール、防湿
- ADゲル法の併用
- セメント操作時の気泡混入防止(ニードルチューブ使用)

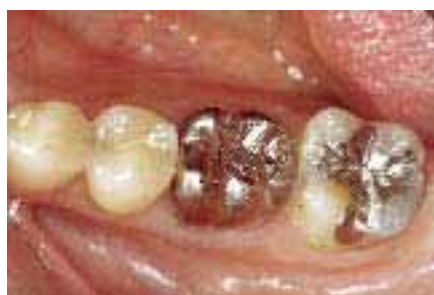

図25 術前。メタルコア、メタルクラウンによる補綴。

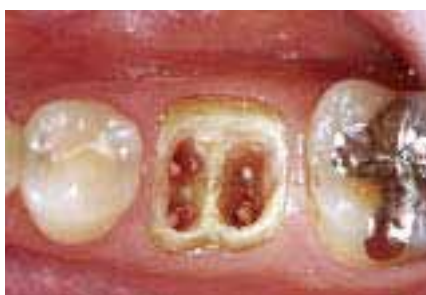

図26 根管形成後の支台歯。

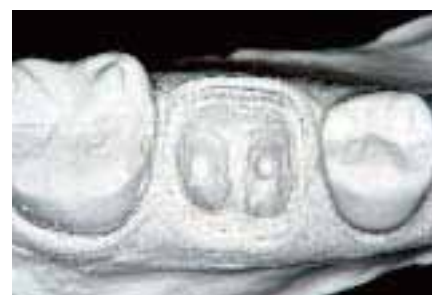

図27 印象採得、模型製作。

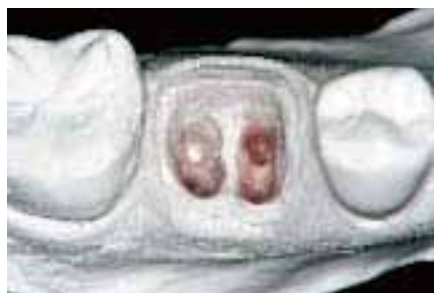

図28 ポスト孔、アンダーカットをパラフィンワックスでリリース。マージン付近はマージンセップ塗布。

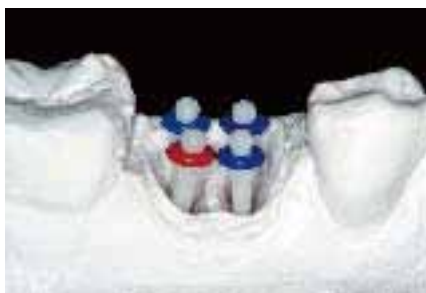

図29 パラポストを試適し、クリアランスを考慮して長さを調整。

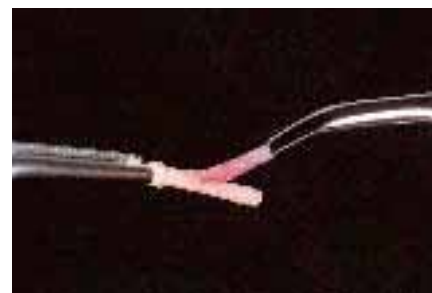


図30 ポストをK-ETCHANT GELにて5秒間エッチング処理、水洗乾燥。

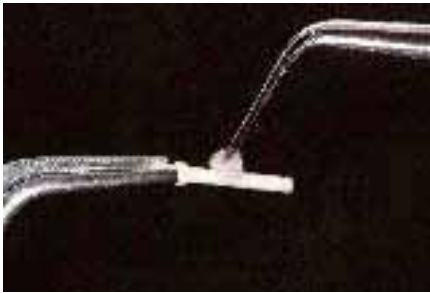


図31 セラミックプライマー塗布、乾燥。



図32 クリアフィル フォトコア。

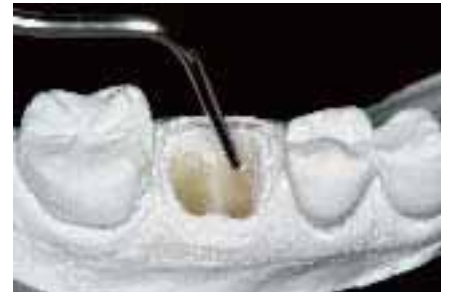

図33 フォトコアをポスト孔に填入（ブラガー等使用）。

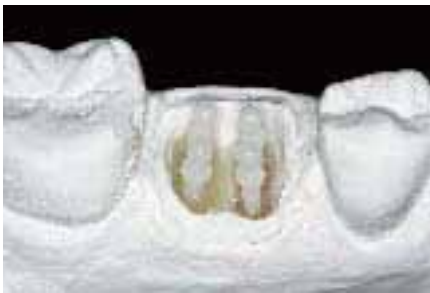

図34 パラポストを挿入して適切な位置に保持。

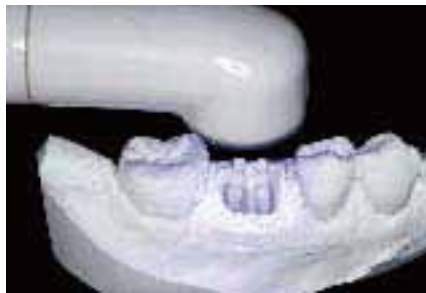

図35 光照射。硬化深度を考慮して光で十分に重合させる。

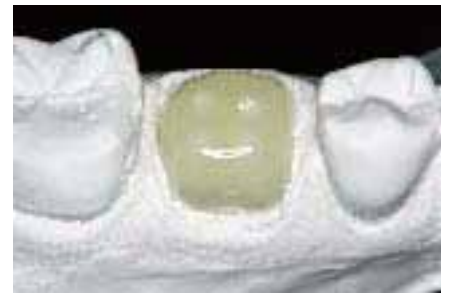

図36 ショルダー幅を考慮して数回追加築盛、光照射を繰り返す。

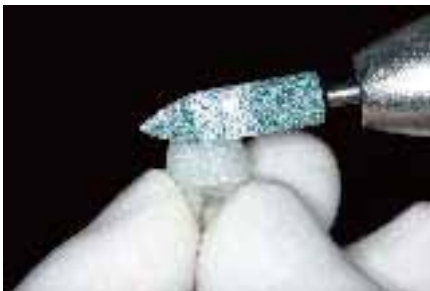

図37 築盛完了後、模型からはずし、再度光照射。カーボランダム等で形態修正。

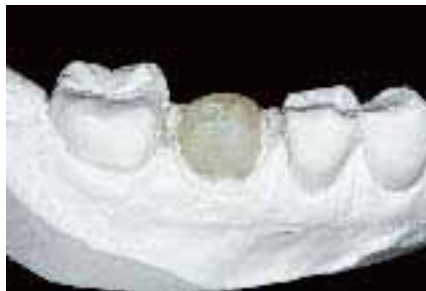

図38 完成したレジンコア。

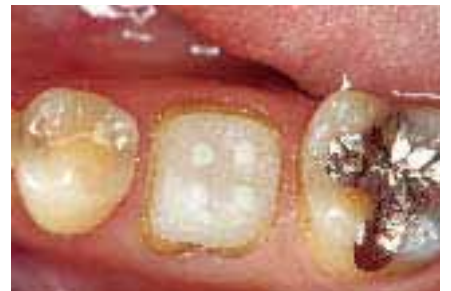

図39 口腔内試適。

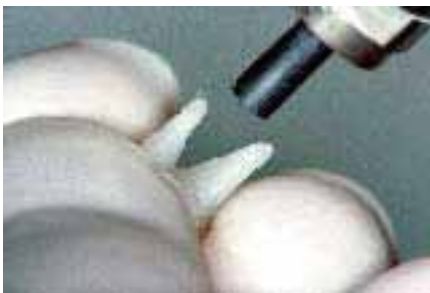

図40 サンドブラスト処理後、超音波洗浄、乾燥。

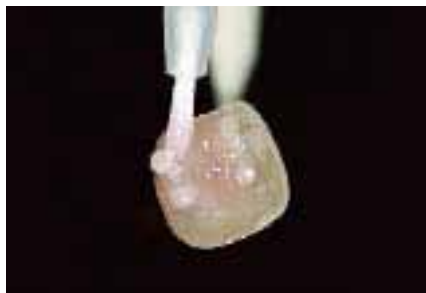

図41 K-エッチャントゲル5秒塗布、水洗乾燥。

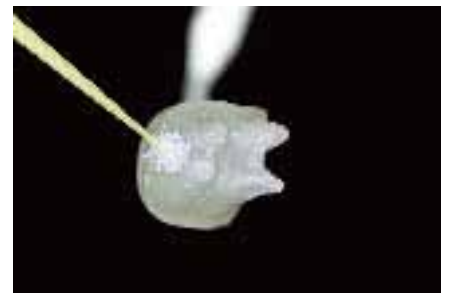

図42 セラミックプライマー塗布、乾燥。

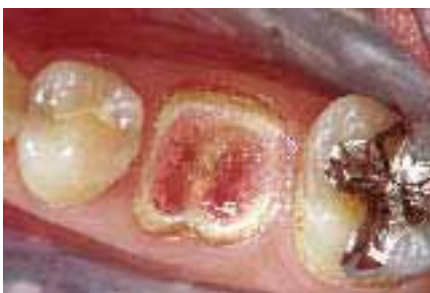

図43 支台歯のADゲル法。K-エッチャントGEL10秒間塗布、水洗乾燥。

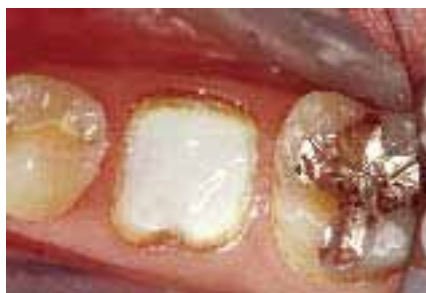

図44 ADゲル1分間塗布、水洗乾燥。

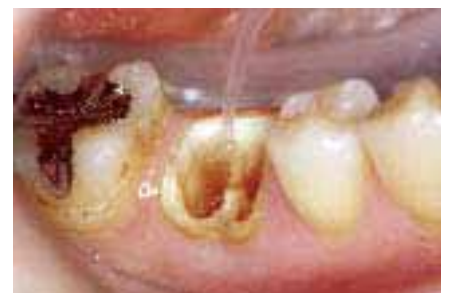

図45 精製水にてポスト孔内に残らないように十分に水洗、乾燥。

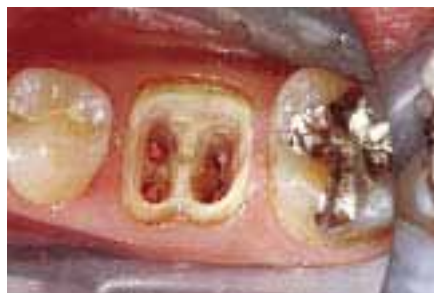

図46 ADゲル法による前処理後の歯面。

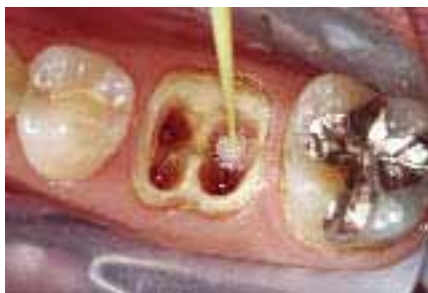

図47 EDプライマーII 30秒塗布、十分に乾燥。



図48 C-Rシリンジ マークIII E-Z。



図49 C-Rシリンジ専用ノズル アクュドース ニードルチューブ。

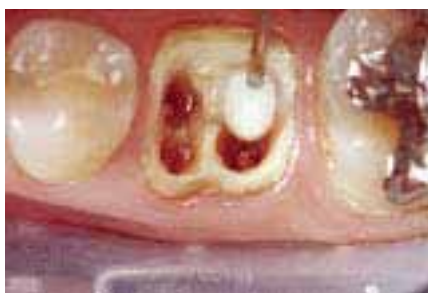

図50 パナビアF2.0ペースト(ホワイト)をC-Rシリンジ(ニードルチューブ)にて注入。

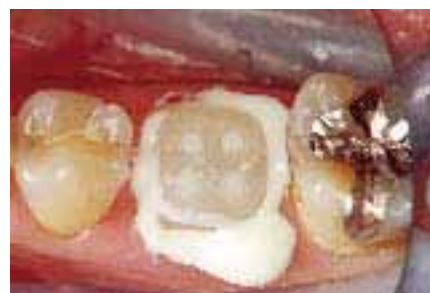

図51 レジンコアを圧接し、全周からペーストが溢れ出ることを確認、余剰ペースト除去。

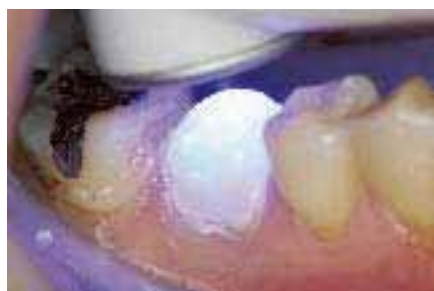

図52 各方向から光照射。十分に内部まで硬化させる。

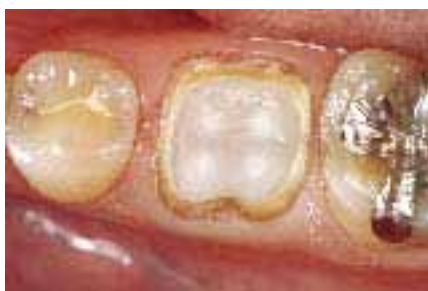

図53 ラウンデッドショルダー形成、印象。

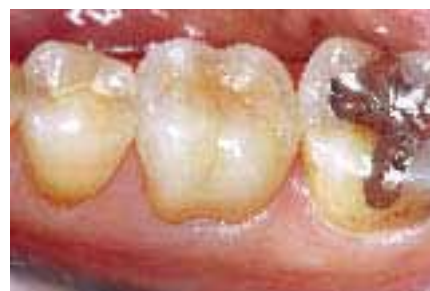

図54 ADゲル法を併用してパナビアF2.0にて接着術後1週経過後。

参考文献

- 1) 柏田聰明：コンポジットレジンを用いた新しい「支台築造を伴う歯冠補綴」の考え方とその実際；接着歯学、18(1), 51～62, 2000.
- 2) 加藤正治：レジンセメントで接着した歯冠色修復材料の耐衝撃性。歯材器16(5), 389～404, 1997.
- 3) 柏田聰明、森田誠、橋本武典、加藤正治：フッ素徐放性レジン材料による歯質強化に関する研究、日歯保誌、41(5), 918～926, 1998.
- 4) 森田誠、柏田聰明：『クリアフィルDCコアオートミックス』を用いた臨床応用：デンタルマガジン113, 2004WINTER.
- 5) 柏田聰明、坪田有史、加藤正治、森田 誠：失活歯の補綴修復 一長期臨床経過から安全性、信頼性を追求するー；デンタルダイヤモンドVol.31 No.477, 27～50, 2006.